Aus der Universitäts-Frauenklinik Marburg.
Direktor: Geheimrat Prof. Dr. E. Kehrer.

Experimentelle Untersuchungen über die Erzeugung eines Teerkarzinoms in der Mäusevagina

INAUGURAL-DISSERTATION
zur
Erlangung der Doktorwürde
in der gesamten Medizin
der hohen medizinischen Fakultät
der Universität Marburg

vorgelegt von
ERWIN SCHNEIDER
Medizinalpraktikant
aus Battenfeld/Eder

MARBURG 1935

DISSERTATIONS-VERLAG G. H. NOLTE DÜSSELDORF

Gedruckt mit Genehmigung der medizinischen Fakultät
der Universität Marburg

Referent: Professor H. O. Neumann

Korreferent: Geheimrat Prof. Dr. E. Kehrer

Angenommen am 17. Juli 1934.

R. UNIV.
BIBLIOTHEEK
LEIDEN

MEINEN ELTERN
IN DANKBARKEIT GEWIDMET.

DISPOSITION

I. Geschichtliches über das experimentelle Teerkarzinom 1

II. Experimentelle Teerkarzinome des weiblichen Genitalapparates 2

III. Anatomie und Physiologie des Vaginalepithels der Mäusevagina 3

IV. Kastration und Tumorbildung 5

V. Eigene Versuche: 6

1. Versuchsanordnung, ... 6
2. Art des verwendeten Teers, ... 9
3. die Versuche: 9

A. an geschlechtsreifen Tieren, ... 9

B. an kastrierten Tieren 19

VI. Zusammenstellung der Versuchsergebnisse . . . 22

VII. Kritische Betrachtung 23

VIII. Schrifttum 25

Digitized by the Internet Archive
in 2026

https://archive.org/details/IA41554421_0168

I. Geschichtliches über das experimentelle Teerkarzinom.

Den beiden japanischen Forschern Jamagiwa und Ischikawa (1914)[1]) gelang es durch Teerpinselung am Kaninchenohr nach ein bis mehreren Monaten bei dreimaliger wöchentlicher Applikation einen künstlichen Krebs zu erzeugen. Dieser Erfolg ist ein Grundstein in der gesamten Krebsforschung. Der experimentelle Teerkrebs ist diejenige Form der künstlich hervorgerufenen Tumoren, der für unsere Kenntnisse von der Ätiologie der malignen Geschwülste heute noch die größte Bedeutung zukommt (Lewin 1928)[2]). Er befreit uns von allen möglichen Krebstheorien, mit denen wir bis dahin beschwert waren (einheitlicher Krebserreger, Mißbildungen, embryonale Keimanlage usw.), denn von einer ererbten Anlage oder bestehenden Disposition kann hierbei keine Rede sein (Lubarsch 1930)[3]).

Es liegt eine viele Bände umfassende Literatur schon heute über den experimentellen Teerkrebs vor, aus der hier nur die wesentlichsten Ergebnisse aufgeführt seien:

Den schon genannten japanischen Autoren gelang es am Kaninchenohr nach 5—6-monatiger Teerung mit Steinkohlenteer, der mittels abgestutzter Federn appliziert wurde, Follikuloepitheliome in 70% zu erzeugen. Die histologische Untersuchung ließ folgende ineinander übergehende Entwicklungsstadien erkennen: „Zuerst Hyperkeratose als direkte Folge des Teerreizes, Retention von Hornschuppen im Haarfollikel, Hornzystenbildung, daran anschließend anfänglich einfach typische, später atypische Hyperplasie der Basalzellen an der äußeren Haarscheide, danach Bildung von Epithelsprossen." Babes 1928[4]) pinselte mit Gas-Teer und stellte schon nach 18 Tagen Krebsbildung am Kaninchenohr fest, während Ischikawa und Baum 1924[5]) früheste Krebsbildung nach 35 bis 40 Tagen erkennen konnten.

Es stellte sich heraus, daß der Teer in erster Linie auf Epithelien eine schädigende und krebsbildende Wirkung entfaltete, wobei das Plattenepithel eine bevorzugte Stellung einnahm (Lewin 1928)[6]). Nicht nur die äußere Haut des Kaninchens und anderer Versuchstiere, sondern auch die Gewebe innerer Organe dieser Tiere waren für den chronischen Teerreiz empfänglich und beantworteten ihn mit bösartigen Geschwulstneubildungen. Durch Injektion von Teer in die Mamma des Kaninchens wurden Mammacarzinome erzeugt (Jamagiwa, Suzuki, Mirajama 1920)[7]). Zwei Jahre später gelang dasselbe Experiment an der weißen Maus nach einer Teerapplikation von 8 bis 9 Monaten. Seedorf 1922[8]) wies dabei

ein Adenocarzinom nach, das Metastasen in der Lunge und in den Inguinaldrüsen gesetzt hatte. Brancati 1924[9]) beobachtete Carzinome am Vormagen von Mäusen und Ratten, die mit Milch und Teer gefüttert wurden. Über Lungenmetastasen und auch primäre Lungencarzinome liegen viele Veröffentlichungen vor. Lungenkrebs bei Mäusen, die auf der Haut geteert wurden und auch bei Tieren, die überhaupt keiner Teerung unterworfen wurden, sondern mit Teertieren im Kasten waren, sind von Bonne 1910[10]), Bloch und Dreifuß 1921[11]), Bonne und Stoel 1926[12]), Murphy und Sturm 1921[13]) beschrieben worden. Kimura 1925[14]) erzeugte Lungencarzinome beim Meerschweinchen und Kaninchen durch Einblasen von Teer in eine Tracheotomieöffnung. Über experimentellen Gallenblasenkrebs bei Ratten, Kaninchen und Meerschweinchen berichteten Kazama 1928[15]) und Pollettini 1928[16]). Nach Injektion von Teer in die Blase einer Ratte entwickelte sich nach 5 Monaten ein Carzinom der Blasenschleimhaut mit Metastasen in den regionären Lymphdrüsen (Maisin und Picard 1928)[17]). Epitheliale Bildungen am Nierenbecken und an den Harnleitern infolge Teereinführung bei Kaninchen, Meerschweinchen und Mäusen wurden von Bettazzi 1932[18]) beobachtet. Die Veränderungen ließen aber keinen Tumor erkennen. Es handelte sich nur um epitheliale Proliferationen als Folge des chemischen Reizes.

II. Experimentelle Teercarzinome des weiblichen Genitalapparates.

Es war naheliegend, auch den Genitaltraktus auf Teereinwirkung zu untersuchen. Diese Aufgabe hat einen besonderen Reiz, da Teerpräparate in der Gynäkologie Verwendung finden. Hier seien zuerst die Ergebnisse von Teutschländer 1924[19]) und Fels 1931[20]) erwähnt, die den eigentlichen Anlaß zu vorliegender Arbeit gaben.

Fels stellte fest: Ein Carzinom der Mäusevagina läßt sich auch bei einer täglichen intravaginalen Teerapplikation, die über 10 Monate fortgesetzt wird, nicht erzielen.

Teutschländer berichtete, daß die Uterusschleimhaut einer Ratte auf Teerinjektionen mit der Bildung eines Cancroids reagierte, während merkwürdigerweise Vagina und Vulva von der Erkrankung frei blieben. An der Portio konnte er keine Krebsbildung beobachten.

In der Literatur finden sich noch folgende Mitteilungen über Genitalkrebs durch Teereinwirkung: Es gelang Badile 1931[21]) bei Ratten nach Laparatomie und Einbringen des Teers mittels Kapillarsonden in einigen Fällen Plattenepithelkrebse des Uterus zu erzeugen. In einem Falle entstand ein Adenocarzinom. Cioli 1929[22]) wollte Uteruscarzinome bei Ratten durch intravaginale Teerinjektion erzeugen und ihre Beziehungen zur Ovarialfunktion in Erfahrung bringen. Nach 116 Tagen bemerkte er eine Veränderung der Zellen der Scheide und der Portioschleimhaut (die sogenannten

Krebshäutchen nach Kermauner und Schottländer). Bei seinen übrigen Versuchen, in denen die Eileiter vor bezw. nach der Teerzeit exstirpiert wurden, stellte er Hyperplasie und Metaplasie sowie starke Atypie der Zellen der Scheide und des Gebärmutterhalses fest. Ob es sich hier um eine Carzinombildung handelte, geht aus den Berichten nicht hervor. Spirito 1929[23]) hatte durch eine Uterusbauchfistel Teer in verschiedenen Mengen in die Gebärmutter gebracht. Die Ratten gingen rasch zu Grunde (spätestens nach 65 Tagen). Sowohl im Uterus als auch stellenweise in der Vagina war eine „Neigung zur Keratinisierung" zu erkennen. Bei starken Injektionen trat Nekrose auf. Carzinome wurden weder im Uterus, noch in der Portio, noch in der Vagina beobachtet. Bei 60 Rattenweibchen wurden von Kasabona 1931[24]) in die Uterushörner Teer aus der Genueser Teerfabrik gebracht. Die durch den Teer erzeugten Schädigungen waren entzündliche Veränderungen, die auch bei Reizung des Uterushorns durch andere Fremdkörper beobachtet wurden. Die verdächtigen Elemente wurden als Deziduazellen und nicht als maligne Zellen bezeichnet. Metastasen wurden stets vermißt. Genitalkrebse ließen sich auf diese Weise nicht erzeugen. Orru 1932[25]) konnte durch Teerinjektionen in den Uterus in zwei Fällen eine atypische Proliferation des Epithels mit neoplastischem Charakter beobachten. An der Vagina wurden von dem Autor keine Veränderungen beschrieben. Der Abfluß des Teers aus den Uterushörnern wurde durch Ligaturen verhindert.

Alle Versuche, einen Scheidenkrebs durch Teereinwirkung zu erzielen einschließlich derjenigen, bei denen durch die Art der Teerapplikation Vaginalkrebs sich hätte entwickeln können, waren, abgesehen von denen des italienischen Forschers Fusco 1932[26]), von keinem Erfolg begleitet. Fusco hat jedoch nur bei einem einzigen von 45 Tieren ein Plattenepithelcarzinom der Vagina in Verbindung mit dem Collum Uteri beobachten können.

Ein solitärer Vaginalkrebs ist überhaupt noch nicht experimentell erzeugt worden.

Damit stehen fast alle Ergebnisse, einen Vaginalkrebs durch Teereinwirkung zu erzielen, in einem gewissen Gegensatz zu den Erfahrungen der seitherigen experimentellen Teerkrebsforschung. Man wird, da der Teer selbst für den experimentellen Ausfall nicht verantwortlich gemacht werden kann, nach Erklärungen suchen müssen, die im Tier selbst, speziell in der Anatomie und Physiologie des Vaginalepithels begründet sind.

III. Anatomie und Physiologie des Vaginalepithels.

Das Deckgewebe der Vagina ist ein mehrschichtiges Plattenepithel, dessen obere Schichten zur Verhornung neigen. Die Basalzellen sind klein und haben vom Zellplasma deutlich abgrenzbare Zellkerne. Nach dem Lumen zu sind die Zellen größer und blasser. Nicht

immer ist ein stratum granulosum deutlich zu erkennen. Die Grenze zwischen Bindegewebe und Epithel ist scharf. In das Vaginallumen ragen zahlreiche Schleimhautfalten. Ventralwärts mündet ein Uterus bicornis in die Scheide. Am Vaginalepithel spielen sich zyklische Veränderungen ab, die am hohen und niedrigen Epithelaufbau zu erkennen sind, und die vom Ovarium gesteuert werden. Die so bedingten physiologischen Zustandsbilder sind auf der folgenden Skizze dargestellt.

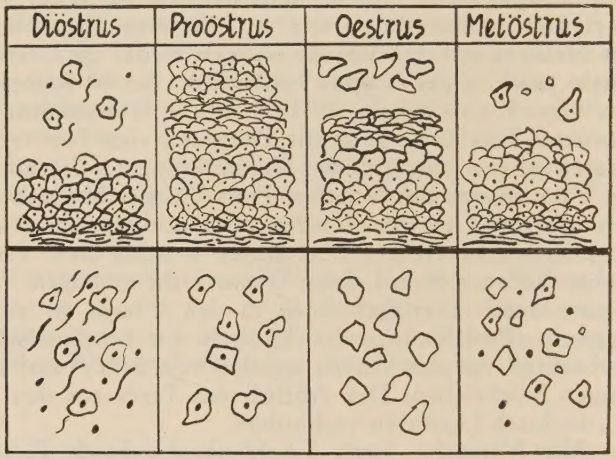

Wir unterscheiden an dem Zyklus den Di-, Pro-, Metöstrus und den reinen Östrus, der sich bei den verwendeten Tieren in einer Zeit von 9 bis 13 Tagen immer wiederholt, wie unten ersichtlich.

	7.	8.	9.	10.	11.	12.	13.	14.	15.	16.	17.	18.	19.	20.	21.	22.	23.	24.	25.	26.
gelb	Öst	Öst	Met	Met	Di	Di	Di	–	–	Di	Di	Di	Pr	Öst	Öst	Öst	Met	Met	Di	Di
weiss	Di	Di	Di	Pr	Pr	Öst	Öst	Öst	Met	Di	Di	Di	–	–	Di	Di	Di	Pr	Öst	Öst
Kopf gelb	Di	Di	Pr	Öst	Öst	Öst	Met	Met	Di	Di	–	–	–	–	Di	Pr	Öst	Öst	Öst	–
Rücken gelb	Di	Di	Di	Di	Pr	Öst	Öst	Met	Met	Di	Di	Di	–	–	–	Di	Pr	Öst	Öst	Öst
Kopf u. Rücken gelb	Di	Di	Di	Pr	Öst	Öst	Öst	Met	Di	Di	–	–	Di	–	Di	Pr	Öst	Öst	Öst	Met

Es vollzieht sich dabei ein steter Epithel-Auf- und Abbau, der in Scheidenabstrichen nachgewiesen werden kann. Im Östrus weist der Abstrich ein reines Schollenstadium auf (Epithelien ohne Kern), es finden sich weder Leukozyten, noch Schleim, noch Detritusmassen vor. Im Proöstrus entwickelt sich aus dem niedriggeschichteten Epithel des Diöstrus das hochgeschichtete des Östrus, während der Metöstrus als Folge einer oberflächlichen Epithelabstoßung vom hochgeschichteten Östrusepithel zum niedrigen Diöstrusepithel überführt. Die abgestoßenen Epithelien im Östrus sind verhornt, haben keinen sichtbaren Kern und färben sich mit Eosin gut.

Das Epithel der Vagina weist somit gegenüber dem der übrigen Haut und Schleimhaut einen wesentlichen Unterschied auf, der sich in einer starken Proliferationsfähigkeit zu erkennen gibt. Man wird die Frage aufwerfen müssen, ob sich das physiologischerweise hypertrophische und hyperplastische Gewebe dem onkogenen Reiz des Teers gegenüber anders verhält, als das nicht einem Zyklus unterworfene Plattenepithel der äußeren Haut. Es wäre denkbar, daß die Proliferationsfähigkeit mit ihren Folgen die Einwirkung von chemischen Substanzen, wie die des Teers, stark beeinträchtigen könnte. Um solche Fragen zu klären, müssen Versuche an Tieren angestellt werden, deren Scheidenzyklus ausgeschaltet ist. Da der Auf- und Abbau der Scheide von der Tätigkeit der Eierstöcke abhängt, läßt sich der Zyklus und damit die Proliferation durch eine Kastration beseitigen. Kastriert man eine Maus, so tritt das reine Schollenstadium niemals auf. Zondek 1928[27]) behauptete, daß dies mit absoluter Sicherheit feststehe, nachdem 25 000 Einzeluntersuchungen in diesem Sinne angestellt worden seien. Auch Löwe 1928[28]) berichtete entsprechenderweise: „Die ..... kernlosen Schuppen als Zeichen des Höhepunktes der Brunst beherrschen in der Tat an einem oder mehreren Brunsttagen mit einer Beteiligung von 100% das Abstrichbild. Beim Kastraten bleibt der Prozentanteil der Schuppen stets außerordentlich niedrig". Die Kastratenscheide ist also gekennzeichnet durch das Fehlen jeglicher zyklischer Veränderungen und einen ständig schmalen Epithelsaum. Hochgeschichtete Epithelien sind nur bei geschlechtsreifen Tieren zu sehen.

IV. Kastration und Tumorbildung.

Das Thema ist auch in der experimentellen Geschwulstforschung öfters behandelt worden. Es ist zweckmäßig, hier über die wesentlichsten Ergebnisse zu berichten:

Beatson 1887[29]) wies wohl als Erster auf einen Zusammenhang von Tumorwachstum und Sekretion der endokrinen Drüsen hin. Er berichtet über gute Erfolge bei Frauen mit inoperablem Mammakrebs, denen er die Ovarien entfernte. Jäger 1910[30]) konnte die Mitteilungen Beatson's bestätigen, jedoch mit der Einschränkung, daß die therapeutische Wirkung der Kastration bei Brustkrebs nur bei denjenigen Frauen eintrat, die sich noch nicht in der Menopause befanden. Nach Korentschewsky 1913[31]) war die Kastration der Versuchstiere für das Carzinomwachstum ohne jegliche Bedeutung. Goldzieher, Rosenthal 1913[32]) und Hilario 1915[33]) lehnten ebenfalls einen Einfluß der Kastration auf das Wachstum des Mäusecarzinoms ab. Der schon einmal angeführte Fusco 1932[34]) konnte die Annahme, daß die Entfernung der Ovarien vor der Teerbehandlung die Disposition für Krebsentwicklung verbessere, nicht bestätigen. Murphy und Sturm[35]) fanden bei kastrierten Tieren eine herabgesetzte Empfänglichkeit gegen

Tumorimpfungen. Die Exstirpation der Ovarien verhinderte nach Loeb[36]) selbst in carzinomreichen Tierfamilien Krebsentstehung in der Mamma. Nach Kastration sank der Prozentsatz der erkrankten Tiere von 100% auf 10%. Kyrle 1924[37]) behauptete, daß durch Wegnahme der Keimdrüsen die Teerkrebsbildung bei der Maus mit Sicherheit verhütet werden könnte. Nach Murphy (1928)[38]) erfolgt die Krebsbildung bei kastrierten Tieren viel später als bei normalen. Auch Parodi 1927[39]) verneint einen Einfluß der Kastration auf Tumorwachstum. Dagegen erklärt Asada[40]), daß bei kastrierten Tieren sowohl die Impfausbeute wie auch die Wachstumsenergie des transplantablen Mäusecarzinoms größer wäre als bei geschlechtsreifen Tieren. Sweet, Corson-White und Saxon[41]) behaupten das gleiche. Badile und Mauricio[42]), die Uteruscarzinome erzeugten, stellten fest, daß mit dem Aufhören der Funktion des Eierstocks eine fördernde Wirkung auf die Entwicklung der Teergeschwülste am Gebärmutterhals ausgeübt würde.

Diese Versuche an kastrierten Tieren beziehen sich mit Ausnahme derjenigen der zuletzt angeführten Forscher alle auf das Carzinom der äußeren Haut, nicht aber auf die Enttsehung eines Vaginalkrebses. Fels 1931[43]) war bisher der einzige, der kastrierte Tiere der vaginalen Teerung unterzog. Er konnte keine Krebsbildung auf diese Weise erzeugen. Doch war sein Tiermaterial so klein, daß seine Ergebnisse ein allgemeines Urteil nicht zulassen. Meine eigenen Versuche sollen diese Lücke ausfüllen helfen.

V. Eigene Versuche.

Sollte nun doch in der Physiologie des Vaginalepithels, speziell in der Proliferationsfähigkeit der Hemmungsgrund der Krebsbildung liegen, so müßte nach Kastration der Tiere die Erzeugung eines Vaginalkrebses mittels Teer möglich sein. Auf Grund solcher Erwägungen habe ich meine Versuche in zwei Gruppen durchgeführt:

A. Versuche an geschlechtsreifen Tieren,

B. Versuche an kastrierten Tieren.

Als Grundversuch ist derjenige von Fels beibehalten worden mit der Abänderung, daß anstatt täglicher Teerapplikation eine zwei- bis dreimal wöchentliche erfolgte. Bei den übrigen Versuchen habe ich mir Erfahrungen der Hemmung bezw. Begünstigung der Teerkrebsbildung zunutze gemacht. Außerdem wurden noch Kontrollversuche angestellt, um nachzuprüfen, ob der verwendete Teer überhaupt eine krebsbildende Wirkung auf Epithelien entfaltet.

1. Versuchsanordnug:

A. I a) (Fels'scher Versuch) 20 Mäuse wurden 2 bis 3 mal wöchentlich vaginal geteert.

A. I b) (Kontrollversuch) 10 Tiere wurden 2 bis 3 mal wöchentlich immer an derselben Stelle der Rückenhaut geteert.

A. II a) 20 Tiere erhielten 2 bis 3 mal wöchentlich vaginale Teerapplikationen. In 4-wöchentlichen Abständen wurde mit Hilfe einer zugeschliffenen Häkelnadel eine vaginale Skarifikation gesetzt.

A. II b) (Kontrollversuch) 10 Tiere wurden 3 bis 4 mal wöchentlich auf dem Rücken stets an derselben Stelle geteert, in 4-wöchentlichen Abständen erfolgte in gleicher Weise wie bei A II a) die Skarifikation auf dem Rücken.

Diesen Versuchen liegen folgende Erfahrungen zu Grunde: Die einleitend erwähnten japanischen Forscher Jamagiwa und Ischikawa konnten die Feststellung machen, daß sich bei denjenigen Tieren viel schneller ein Krebs am Ohr entwickelte, bei denen bei Entfernung der Teerborke kleine Epithelstückchen mit herausgerissen wurden. Deelman 1924 [44]) beobachtete eine Begünstigung der Karzinogenese durch Kratzwunden der Tiere, die er experimentell durch Skarifikationen nachahmte. Auf diese Weise brachte er bei den hautgeteerten Tieren den Teer zwischen die Zellen des stratum germinativum. Die Sterblichkeit war bei diesen Tieren durch die intensive Wirkung des Teers auf den Organismus recht groß.

A. III. In diesem Versuch habe ich 15 Tiere 2 mal wöchentlich auf dem Rücken geteert, jedoch stets an einer anderen Stelle. Alle 4 Wochen erfolgte die vaginale Skarifikation.

Fischer-Wasels 1931 [45]) hat eine ähnliche Versuchsmethode angegeben. Durch die Teerapplikationen an verschiedenen Stellen der Rückenhaut erzielte er zunächst eine Teervergiftung. Auf einer später durch Verbrennung geschädigten Hautstelle, die niemals mit Teer in Berührung gekommen war, entstand ein infiltrierendes Plattenepithelcarzinom.

A. IV. 10 Tiere erhielten neben 2 bis 3-maliger vaginaler Teerapplikation in der Woche eine Flüssigkeitszufuhr einer ungefähr 5—10-prozentigen Na_2CO_3-Lösung.

A. V. 10 Tiere erhielten neben 2 bis 3-maliger wöchentlicher Teerapplikation eine Flüssigkeitszufuhr einer 5—10-prozentigen $CaCl_2$-Lösung.

Diese beiden Versuche bauen sich auf Forschungen von Moraczewska 1897 [46]) auf. Er stellte bei krebskranken Individuen eine Stoffwechselstörung fest, die sich in einer erhöhten Alkaleszens des Blutes äußert infolge Erhöhung der Hydroxylionenkonzentration. Auch Fischer-Wasels 1931 [47]) hat im bereits krebskranken Körper eine Verschiebung der Blutreaktion nach der alkalischen Seite nachgewiesen. Doch bleibt immer noch zu entscheiden, ob die erwähnte Blutalkalose eine Ursache der Krebsbildung, eine Folge derselben oder gar eine Begleiterscheinung ist. Mit Hilfe der ständigen Zufuhr von Na_2CO_3-Lösungen beabsichtige ich eine alkalische, mit der Zufuhr von $CaCl_2$ eine sauere Reaktion des Blutes herbei-

zuführen. Kl. Gollwitzer-Meyer 1925[48]) schreibt über die Regulierung der Wasserstoffionenkonzentration: „Eine Acidose mit primärer Hypokapnie ruft die perorale Zufuhr von $CaCl_2$ hervor, die Verminderung der Alkalireserve beruht auf der Verdrängung von HCO_3-Jonen aus ihren Alkaliverbindungen durch die rascher resorbierten und im Körper retinierten Cl-Ionen, während die gleichfalls, aber langsamer resorbierten Ca-Ionen als Karbonat wieder durch den Darm ausgeschieden werden. Zwecks Kompensation der Hypokapnie wird durch die Atmung mehr H_2CO_3 abgedunstet, die Kohlensäurespannung sinkt, aber keineswegs entsprechend der Verminderung des Blutkarbonatgehaltes, sodaß hier eine dauernde unkompensierte Acidose auftritt. Die Ursache der mangelhaften Reaktionsregulierung durch die Atmung dürfte nicht auf einem ungenügenden Reaktionsausgleich zwischen Blut und Atemzentrum beruhen, sondern auf einer Herabsetzung der Empfindlichkeit des Atemzentrums durch die Ca-Ionen." Ferner: „Es ist möglich, experimentell durch perorale Zufuhr von Basen weniger akute Alkalosen zu erzeugen. Nach der Zufuhr einer größeren Bikarbonatmenge (beim Menschen 30 bis 50 g) steigt der Bikarbonatgehalt und die Kohlensäurespannung im Blut. Die Alkalireserve ist nach mehreren Stunden noch stark erhöht, die Kohlensäurespannung aber weit weniger, die Reaktion daher deutlich alkalisch."

Die Versuche der Gruppe B sind methodisch dieselben der Gruppe A, nur handelt es sich hier um Versuche mit kastrierten Tieren.

Lebensbedingungen der Versuchs- und Kontrolltiere.

Die Tiere wurden, nach Versuchen geordnet, in großen Kästen untergebracht, deren Boden mit Torf bestreut war. Die Unterbringung in großen Käfigen hat gegenüber derjenigen in den bekannten runden, etwa 25 cm hohen Gläsern neben den unbedingt technischen Vorteilen der Raumbeschränkung und schnelleren Teerbehandlung auch seine Nachteile. Die Tiere verletzten sich durch Bisse und nagten sich öfters gegenseitig die gewachsenen Papillome ab. Eingegangene Tiere wurden besonders während der Nacht von ihren Kastengenossen aufgefressen, sodaß morgens nur noch das Skelett übrig war. Die Mäuse wurden mit Pikrinsäure gut gezeichnet. Falls die Tiere der Hautteerung unterworfen wurden, habe ich zuerst vor der Teerapplikation mittels 10%iger Na_2S-Lösung eine Epilierung ausgeführt. Diese, sich leicht selbst zu bereitende Lösung, hat mir auch bei der Vorbereitung zu der später noch zu erörternden Kastration gute Dienste geleistet. Später habe ich, besonders bei der Pinselung an stets verschiedenen Stellen, ohne vorherige Epilierung den Teer appliziert. Auch so entstand bald eine Alopecie, die die Anwendung von Na_2S erübrigte. Die eingegangenen Tiere wurden frisch seziert. Von der Vagina und der geteerten Haut, und falls makroskopisch

Veränderungen an den inneren Organen festgestellt wurden, so wurden auch von diesen histologische Präparate angefertigt.

Vom zweiten Monat ab wurde auch die Nahrung der Tiere der Versuche A, IV. und A, V. der beabsichtigten Reaktion des Blutes entsprechend zusammengestellt. Um eine sauere Reaktion herbeizuführen, wurden außer der Salzlösung Weizen und Brötchen verfüttert, während mit Hilfe von Milch und Kartoffeln eine alkalische Beeinflussung stattfinden sollte. Außerdem erhielten alle Versuchstiere, ausgenommen A. V., täglich Haferfütterung, da nach Eigner und Czarnecki 1930 [49]) bei Haferernährung durch Kalkverlust der experimentelle Teerkrebs beschleunigt werden soll. Auch Secher 1920 [50]) wies auf eine gewisse, die Proliferation begünstigende Wirkung von Haferfütterung hin, wobei das echte Karzinom jedoch nur als Komplikation sich entwickelte.

2. Art des verwendeten Teers.

Der bei den angestellten Versuchen benutzte Teer war Gasteer aus der Marburger Gasfabrik. Er hatte deutlich alkalische Reaktion. Es gibt auch sauere Teere, wie z. B. Holzkohlenteer. Der Steinkohlenteer enthält viel Karbolsäure und Naphtalin, sowie zahlreiche Anilin-, Chinolin- und Pyridinbasen, die ihn giftiger machen als den Holzkohlenteer (Paulson 1928) [51]). Die Marburger Gasfabrik arbeitet mit Horizontalretortenteer. Das Naphtalin scheint mir für die Giftigkeit des Teers dem tierischen Gewebe gegenüber ausschlaggebend zu sein. Das ergibt sich aus der verschiedenen Wirkung von Horizontal- und Vertikalretortenteer. Deelman 1922 [52]) konnte die Beobachtung machen, daß Horizontalretortenteer viel schneller zur Krebsbildung auf dem Mäuserücken führt als Vertikalretortenteer. Qualitativ ist die Wirkung die gleiche. Bei beiden entstehen Papillome und Karzinome. Die Unterschiede in der Wirkung sind also quantitativer Art. Zwischen beiden Teerarten ergeben sich erhebliche Unterschiede in chemischer Hinsicht: Vertikalretortenteer hat einen großen Gehalt an leichten und schweren Ölen, ein kleines spezifisches Gewicht (etwa 1,09), einen geringen Gehalt an Naphtalin und freiem Kohlenstoff, einen hohen Phenolgehalt. Horizontalretortenteer zeichnet sich durch großen Gehalt an Naphtalin, höheres spezifisches Gewicht (1,2 und mehr) und geringeren Gehalt an leichten und schweren Ölen aus (Hinse 1927) [53]). Der Naphtalingehalt des Vertikalofenteers ist um 50% geringer als des aus gleicher Kohle im Horizontalofen gewonnenen (Bueb 1905) [54]).

A.: Versuche an geschlechtsreifen Tieren.

A I. a) 2—3mal wöchentliche vaginale Teerapplikation. Es handelte sich um den Fels'schen Versuch der einfachen vaginalen Teerapplikation. Die Teerung erstreckte sich auf eine Zeit bis zu 11 Monaten. In den ersten Wochen zeigte sich, daß die Tiere auf 2—3ma-

lige wöchentliche Teerbehandlung wenig reagierten. Die Gewichtstabellen bewiesen, daß die Tiere im ersten und zweiten Monat keinen Gewichtsverlust hatten, ja daß sie sogar noch bei einer gemischten Kost, die aus Milch, Brötchen, Weizen und Hafer bestand und nicht als Mastfütterung Verwendung fand, an Gewicht zugenommen hatten. Doch zeigten sich später Erscheinungen, die ohne Zweifel als Reaktionen des tierischen Organismus auf die Noxen der Teerung aufzufassen waren. Die Tiere wurden viel unruhiger, erschraken leichter, sie machten Luftsprünge und wühlten den Torf im Kasten auf, was sonst nicht beobachtet wurde. Auch die Nahrung wurde nicht mehr in der üblichen Menge genommen. Es war deutlich zu erkennen, daß die Tiere sich nicht mehr so weiter entwickelten wie bisher. Auch die Gewichtskontrollen zeigten eine Abnahme. Bei vielen Tieren war eine offensichtliche Abmagerung festzustellen. Sie reinigten ihr Fell nicht mehr in der gewohnten Weise, sahen recht schmutzig aus und krochen mühsam im Kasten her. Dabei zogen sie häufig die Hinterbeine nach und gingen meist in dieser eigenartigen Stellung mit lang ausgestreckten Hinterbeinen ganz dem Boden anliegend zu Grunde. Die Abstrichpräparate, die zur Kontrolle von 5 Tieren angefertigt wurden, ergaben, daß alle 9—13 Tage bei den Tieren der Östrus auftrat. Im Pro-, Di- und Metöstrus entsprachen die Abstriche den eingangs als normal geschilderten Abstrichbildern. Später, von der 12.—20. Teerung ab, also nach 8—10 Wochen konnte man ein reines Schollenstadium nicht mehr feststellen. Immer waren in mehr oder weniger starker Anzahl Leukozyten und schleimige Elemente vorhanden. Im Di- und Metöstrus nahmen die Epithelien erheblich zu, und zwar fand man wiederum in der ersten Zeit eine so große Zahl, daß man sie nicht als physiologisch bezeichnen konnte. Vom 3. Monat ab trat bei einzelnen Tieren, später bei fast allen, ein relativer Rückgang der Epithelzellen an Zahl in Erscheinung, während Leukozyten in stärkerem Maße vorhanden waren, denen sich in einigen, nicht seltenen Fällen rote Blutkörperchen zugesellten, obwohl hier keine Skarifikation bewußt angebracht war. Die Größe der Epithelien nahm übrigens gegenüber denjenigen des reinen normalen Östrus im Durchschnitt ab. Die Eigentümlichkeit dieser Epithelzellen, das Eosin weniger gut anzunehmen, wie es F e l s beschrieben hat, habe ich nicht deutlich feststellen können [19]).

Bei der Durchsicht der mikroskopischen Serienschnittpräparate der Vaginen von 11 Tieren (Dauer der Teerung bis 11 Monate) konnte nirgends ein deutliches Zeichen für eine maligne Gewebsneubildung epithelialen bzw. bindegewebigen Charakters erkannt werden. Die sich ergebenden Veränderungen seien an Hand einiger Beispiele dargelegt.

Tier Nr. 17. Teerzeit 2 Monate, Gewicht am 21. 6. 32 = 24 g, am 22. 7. 32 = 24 g, am 13. 8. 32 = 21 g, am 27. 8. 32 = Exitus.

Histologischer Befund: Horizontalschnitt: Vagina stark gefältelt. In den hierdurch entstandenen Krypten oder Buchten lagen

ebenso wie im übrigen vaginalen Lumen abgestoßene Epithelien und Gewebsstücke, Teerpartikel und rote Blutkörperchen. Das Vaginalepithel war an vielen Stellen mehrschichtig. Es hatte 5—6 Epithelreihen. Die oberen Schichten waren aufgelockert. Die oberflächlich nach dem Vaginallumen zu liegenden Zellen hatten vielfach noch erhaltene, aber blasse Kerne und waren viel größer als die der Submucosa nahe liegenden. Zwischen den einzelnen Zellen der Oberfläche lagen am freien Rande kleine Pigmentkörner eingestreut, die wohl als Teerpartikel zu deuten sind. Teils hafteten sie auch den Zellen an. In den tiefer liegenden Epithelreihen lagen die Zellen dicht gedrängt. Sie waren kleiner als die oberflächlichen und hatten deutlich gefärbte Kerne. Nahe der Vulva war das Plattenepithel hyperplastisch. Man sah darunter stärkere polymorphkernige Infiltrationen, die sich teilweise im Gewebe zu kleinen Abszessen anhäuften, und die die ersichtlichen Gewebs- bzw. Lymphspalten vollständig ausfüllten, sie sogar erweiterten. Dementsprechend waren die Blutgefäße in diesen Gewebsbezirken zahlreicher und ebenfalls stark erweitert.

Diagnose: keine maligne Gewebsneubildung; starke perivaginale entzündlich-eitrige Infiltrationen.

Tier Nr. 30. Teerzeit 3 Monate. Gewicht am 21. 6. 32 = 19 g, am 13. 8. 32 = 24 g, am 15. 9. 32 = Exitus.

Histologischer Befund: Hier handelte es sich um das Bild einer ziemlich „malträtierten" Vagina im Schrägschnitt. Das Vaginallumen war gefüllt von Detritusmassen, Leukozyten, kernlosen und kernhaltigen Epithelien und von Gewebsstücken, die ihrer Histologie nach zum perivaginalen Bindegewebe gehörten. Die epitheliale Auskleidung wies ein verschiedenes Bild auf. Meist war nur ein dünner, fast einschichtiger Epithelbelag zu sehen, der einem Metöstrus entsprechen würde. Nur nahe der Vulva saßen, links und rechts im Bild gesehen, noch 3—4schichtige Epithelreihen der Submucosa auf. Jedoch waren auf dem Schnitt auch von epithelialer Bekleidung völlig entblöste Stellen sichtbar, offenbar traumatischen Ursprungs (durch Öse bei der Teerung?). Das Vaginalepithel war stark gefältelt. Im perivaginalen Gewebe war eine mäßig starke polymorphkernige Leukozyteninfiltration erkennbar.

Diagnose: Entzündung des perivaginalen Gewebes; keine maligne Neubildung.

Tier Nr. 83. Teerung rund 5 Monate. Gewicht am 21. 6. 32 = 23 g, am 13. 8. 32 = 23 g, am 17. 9. 32 = g, am 20. 10. 32 = 20 g, am 23. 11. 32 = 19 g, am 28. 11. = Exitus.

Histologischer Befund: Vagina war ziemlich weit. Sie enthielt Teerpartikel, abgestoßene Epithelien, weiße und rote Blutkörperchen. Die Vaginalwand besaß ein mehrschichtiges Epithelgewebe, dessen oberste Schichten verhornt und kernlos waren. Auch war eine deutliche Abflachung der Zellen, ein Plattwerden von den tieferen Schichten nach den oberflächlichen festzustellen. Am Rande des

Vagniallumens sah man besonders in den Vaginalfalten kleine Teergranula liegen, die an einigen Stellen das Bild eines schwarzen Saumes abgaben. Im Gebiete des Introitus, also nahe der Vulva, lagen größere Teerkonglomerate, neben ihnen Fetzen von in toto losgelöstem epithelialem Gewebe, auch rote und noch mehr weiße Blutkörperchen. Überall war die Basalzellenschicht deutlich gefärbt. Man sah die dichtgedrängten kernhaltigen tiefblauen Zellen, die zu dem rosaroten Bindegewebe eine gute Abgrenzung gestatteten.

Nirgends war in den Präparaten ein für Karzinom verdächtiger Gewebekomplex zu finden.

Tier Nr. 124. Teerzeit 11 Monate. Gewichte: am 21. 6. 32 = 22 g, am 13. 8. 32 = 23 g, am 20. 10. 32 = 21 g, am 18. 12. 32 = 19 g, am 17. 2. 33 = 18 g, am 24. 4. 33 = 18 g.

Das histologische Bild der zu Tier Nr. 124 zugehörigen Vagina ließ ebenso wie die vorhin beschriebenen nicht die Diagnose Karzinom zu. Die mikroskopisch nachweisbaren Veränderungen waren fast die gleichen wie bei Tier Nr. 83, sodaß sich eine wiederholende Beschreibung erübrigt.

A. I. b) Der Kontrollversuch der Rückenteerung wies bei den Tieren ein ganz anderes Verhalten auf. Schon nach den ersten 15—20 Teerungen (5—7 Wochen) zeigten die Tiere das Stadium der Übererregbarkeit, weil größere Teermengen auf größere Flächen appliziert wurden. Sie nahmen bald an Gewicht ab, wurden unsauber und kamen viel früher ad exitum. Dabei saßen sie ganz in sich „zusammengekauert", und ein eigenartiges Aufgetriebensein des Kopfes, das aber nur scheinbar vorhanden war, weil die Tiere den Kopf an den Körper anzogen, und weil sich die Halshaut in Falten legte, zeigte den bevorstehenden Tod an. — Als lokale Veränderung am Ort der Teereinwirkung ließen sich — makroskopisch gesehen — folgende Merkmale anführen: Es entwickelte sich zunächst eine Alopezia, der eine Abstoßung von kleinen feinen Schuppen vorausging. Dabei kam es zu einer Verdickung der Haut, die aber ziemlich scharf umschrieben war und ein willkommenes Zeichen dafür bot, wo die Teerungen anzubringen waren. Die Verdickung schien auf einer ödematösen Schwellung zu beruhen. Sehr bald zeigte sich, daß die Haut einem atrophischen Prozeß verfallen war. Sie wurde papierdünn, sodaß sie häufig durch die gleichzeitig in Erscheinung tretende Kachexie, die durch den Schwund des subkutanen Fettgewebes „blankgewordenen" Knochen der Wirbelsäule durchscheinen ließ. In diesem Stadium sind viele Tiere, die auf dem Rücken geteert wurden, zu Grunde gegangen, weil die ab und zu entfernten Teerborken kleine Ulzerationen auf der Haut hinterließen, Entzündungen aufkamen, und damit die Voraussetzungen für eine tödliche Sepsis gegeben waren. Bemerkt sei hier noch, daß sich die Tiere im Anfang die Teerborken selbst, beziehungsweise gegenseitig abrissen, später aber darin große Lässigkeit zeigten. Die atrophische Haut wies eine deutliche Schuppung auf. Es fehlte ihr der natürliche Glanz. Über Weich-

teilen sah sie stumpf aus, während sie über den hervortretenden Knochen sich spannte und eine eigentümliche Oberflächenschimmerung besaß. Sie fühlte sich trocken an und zeigte beim näheren Zusehen eine fast ausgesprochene Oberflächenfelderung polygonaler Art. Die Schuppen waren viel größer als die zuerst erwähnten und hatten öfters leichte Pigmentationen. Hierfür als Beispiel Tier Nr. 87.

Tier Nr. 87. Teerzeit ungefähr 6 Monate. Gewicht am 21. 6. 32 = 26 g, am 14. 7. 32 = 26 g, am 13. 8. 32 = 24 g, am 17. 9. 32 — 21 g, am 30. 10. 32 = 20 g, am 23. 11. 32 = 20 g, Exitus am 7. 12. 32.

Makroskopisch war im November eine kleine warzenähnliche Hautverdickung am Rücken zu erkennen.

Histologischer Befund: In der Umgebung des erwähnten kleinen Tumors verdickte sich das äußere Plattenepithel. Auf dem Gipfel der Warze sah man eine deutliche große Ausbuchtung, und an diese sich anreihend mehrere kleinere, die aber von mehrschichtigem Plattenepithel in geordnetem Zellverband umsäumt wurden. Dagegen fehlte eine solch regelmäßige Epithelauskleidung der größeren Einbuchtung. Hier sah man ungeordnete, knollige, nesterartig wachsende Epithelzellenkomplexe, die mehr massiv als infiltrierend in das Bindegewebe hineinwucherten und Plattenepithelcharakter hatten. Zur Oberfläche zu war kein geschwüriger Zerfall oder eine Nekrose nachweisbar, da man in den Epithelzellen Kerne noch deutlich erkennen konnte. In tieferen Schichten sah man, daß das Bindegewebe zusammengedrängt, bzw. auch verdrängt wurde, sodaß zwischen den epithelialen Neubildungen nur noch dünne, schmale Bindegewebssepten lagen. Die Epithelzellen wiesen auch hier Mitosen auf. An der Grenze zwischen wucherndem Gewebe und Bindegewebe lagen mit Blut und Lymphe gefüllte und erweiterte Gewebsspalten, die eine gewisse Demarkationslinie gegen den Tumor darstellten. Zu bemerken ist noch, daß sich der Tumor von der größeren Bucht ausgehend unter den angrenzenden Epithelsaum erstreckte, daß er hier offenbar unterminierend vordrang. Nach diesem Befund mußte man diese Neubildungen als Plattenepithelkarzinom bezeichnen. Auf den übrigen Serien-Hautschnitten sah man einige lokal begrenzte Hyperplasien, ohne daß jedoch der Epithelzellverband Unregelmäßigkeiten in verdächtigem Sinne aufwies.

Mehrere Präparate dieses Versuches zu beschreiben erübrigt sich, da es sich lediglich um eine Kontrolle handelt, ob der verwendete Teer krebsbildend wirkt, was mit dem angeführten Beispiel schon bewiesen ist.

A. II. a) (2—3 mal wöchentliche vaginale Teerung, alle 4—6 Wochen vaginale Skarifikation).

Dieser Versuch zeigte an dem verhältnismäßig frühen Zugrundegehen der Tiere, daß die sekundären Schädigungen in Form von Skarifikationen den Organismus erheblich schwächen. Die bei der Erörterung des ersten Versuches A. I. a) genau geschilderten Veränderungen traten zeitlich gesehen früher auf. Die Abstriche wichen nur

insofern von denen des ersten Versuches ab, als mehrere Tage nach der Skarifikation Blutkörperchen in immer abnehmender Zahl im Gesichtsfeld zu sehen waren. Bei einigen Tieren konnte man von der erheblichen Zunahme der Leukozyten im Abstrich auf eine Eiterung innerhalb des Vaginaltraktus evtl. auf eine stattgehabte Perforation des Scheidengewölbes mit nachfolgender Peritonitis schließen.

Tier Nr. 63. Teerzeit 4 Monate. Gewicht am 14. 7. 32 = 25 g, am 13. 8. 32 = 23 g, am 17. 9. 32 = 22 g, am 12. 10. 32 = 20 g, Exitus am 14. 10. 32.

Histologischer Befund: Das Vaginallumen war fast frei von Zellen und Teer, es wurde begrenzt von einem ziemlich hoch geschichteten Plattenepithel, das keine ausgesprochene Verhornung aufwies. Die Basalzellenschicht hob sich deutlich vom Bindegewebe ab. An einer Stelle war der Vaginalepithelsaum nicht so vielschichtig, hier schien die Skarifikation gesetzt zu sein. Nichts wies außer diesem noch nicht einmal beweisenden Punkt auf eine Skarifikation hin, weder eine Narbe, noch eine Epithellücke. In dem das Vaginalepithel umscheidenden Bindegewebe sah man eine leichte mitunter nicht unmittelbar an das Epithel angrenzende Leukozyteninfiltration. Nirgends war auf den mikroskopischen Präparaten von 14 Vaginen ein infiltrierendes oder expansives Wachstum der epithelialen Elemente nachweisbar.

Tier Nr. 88. Teerzeit 6 Monate. Stark lädierte Vagina. 1—2schichtige Epithelbekleidung, die auf dem Schnitt auch nur stellenweise zu sehen war. Von Epithel völlig entkleidete Gewebspartien ragten in das Vaginallumen hinein. In diesem sah man Bindegewebsfetzen und Leukozyten in reicher Zahl. Im perivaginalen Gewebe machte sich eine erhebliche polymorphkernige Leukozyteninfiltration bemerkbar, die sich an manchen Stellen phlegmonenartig ausbreitete und wie im Präparat ersichtlich im Anschluß an eine Skarifikation entstanden war. Auf Karzinom kein Verdacht.

Tier Nr. 117. Teerung 7 Monate; 3malige Skarifikation.

Histologischer Befund: Dünne Epithelauskleidung der Vagina. Das Lumen war von einem mächtigen Konglomerat von Eiter erfüllt, das sich von der Vaginalwand allseitig nach der Mitte zu retrahiert hatte und im Präparat als fast ovaler Eiterpfropf erkennbar war. An einer Stelle war der Epithelsaum durch Skarifikation durchtrennt, was auch an einer im Bilde deutlich rotgefärbten Bindegewebsschwiele zu erkennen war. Hier wie im gesamten perivaginalen Gewebe sah man erhebliche Leukozyteneinschwemmung, stark erweiterte und gefüllte Blutgefäße, die auch sehr zahlreich waren, und große Lümphräume. Auf Karzinom kein Verdacht.

Ähnliche Bilder wiesen die übrigen Präparate dieses Versuches auf. An keinem waren karzinomverdächtige Neubildungen zu erkennen.

A. II. b) (2—3malige wöchentliche Rückenteerung immer an derselben Stelle, alle 4—6 Wochen Skarifikation ebendaselbst).

Die Tiere in diesem Versuch machten sich aus dem gesetzten Epitheldefekt auf der äußeren Haut nicht viel, im Gegensatz zu denjenigen, die vaginal skarifiziert wurden. Die kleinen Wunden wurden immer geteert, wodurch eine verzögerte Heilung zu verzeichnen war. Die Hautveränderungen entsprachen dem ersten Kontrollversuch. Die kleinen Papeln oder Warzen entwickelten sich zuerst an den skarifizierten Stellen, später bei einigen Tieren aber auch an nicht mit Skarifikation geschädigten, aber geteerten Hautpartien. Dieses Ergebnis stimmt damit mit demjenigen des ersten Kontrollversuchs A. I. b) ohne Skarifikation überein.

Von 10 Tieren konnten 7 zur Präparatanfertigung Verwendung finden. Davon 2 Beispiele:

Tier Nr. 67. Teerzeit 3½ Monate. Hier handelt es sich um ein vielleicht noch nicht reifes Karzinom. Man sieht eine deutliche Verdickung der Epithelschicht, eine Hyperplasie. Ein ausgesprochenes Tiefenwachstum ist noch nicht zu erkennen. Doch ist auffällig die große Zahl von Mitosen, sowie die Größe der Zellen und Zellkerne.

Tier Nr. 79. Teerzeit 4 Monate. Erste Teerung am 21. 6. 32. Gewicht = 24 g, am 13. 8. 32 = 24 g, am 17. 9. 32 = 24 g, am 20. 10. 32 = 32 g, am 23. 11. 32 = 22 g, am 19. 12. 32 = 21 g. An diesen Daten wurden auch Skarifikationen gesetzt. Am 30. 10. 32 (nach 4 Monaten) wurde eine deutliche Warzenbildung auf der Mitte des Rückens bemerkt. Man beobachtete ein schnelles Wachstum derselben und in der Folgezeit ein Aufschießen mehrerer kleiner Papillome in ihrer Umgebung. Exitus am 28. 1. 33.

Histologischer Befund: Der sonst regelmäßige Plattenepithelbelag verdickte sich an einer Stelle und wuchs in zahlreichen soliden dicht gelagerten Zapfen in das subkutane Gewebe hinein. An der Oberfläche war ein deutliches Vorschieben der Zellstränge unter die normale Haut auffallend. Am Rande des Tumors fand man kleine polymorphkernige Infiltrationen. Es handelte sich hierbei um eine epitheliale Neubildung von ziemlich ungleichmäßigen polymorphen Zellen. Doch kam vielfach der Charakter von Plattenepithel zum Vorschein. In einigen Zapfen lagen zentral deutliche Hornperlen. Innerhalb der Zellen sah man öfters Kernteilungsfiguren.

Diagnose: Verhornendes Plattenepithelkarzinom.

Da es sich auch hier um einen Kontrollversuch handelt, ist es überflüssig, noch mehr histologische Präparate dieser Versuchsreihe zu beschreiben.

A. III. (2—3malige wöchentliche Rückenteerung, alle 4—6 Wochen Skarifikationen vaginal. Die Rückenteerung wurde an immer verschiedenen und nur gesund erscheinenden Gewebspartien angebracht).

Die Tiere wurden sehr vorsichtig und schonend behandelt. So wurden die Teerborken meist sitzen gelassen, bis sie eines Tages herunterfielen, bzw. die Maus selbst sie entfernte. Ich bezweckte damit die Vermeidung jeglicher Verletzungen. Die Hautveränderungen boten nicht so deutliche Bilder der Atrophie, wie sie bei den anderen mit Rückenteerung bedachten Tieren bemerkbar war, weil die Regeneration der Haut in der teerfreien Zeit sehr gut war. Gewichtsabnahmen waren jedoch auffällig. Eine Maus, die bei Beginn der Teerung am 7. 7. 32 das Gewicht von 23 g hatte, wog am 28. 10. 32 nur noch 18 g. Dieser Gewichtsverlust, als Zeichen einer Stoffwechselstörung, war die Folge einer Teervergiftung. Wurden zu große Hautflächen geteert, so gingen die Tiere sehr bald durch Organschädigung zu Grunde. So konnte man bei vielen Tieren bei der Sektion eine erhebliche Schwellung der Leber, der Nieren, der Milz und manchmal eine Peritonitis feststellen.

In den Tagen, an welchen Skarifikationen in der Vagina angebracht wurden und auch einige Tage später waren immer rote und weiße Blutkörperchen in den Scheidenabstrichen zu sehen.

Bei diesen Versuchstieren waren Veränderungen, die auf Krebsbildung der äußeren Haut schließen ließen, nicht festzustellen. Es traten auch bei einigen Tieren auf dem Rücken kleine Hautverdickungen auf, die jedoch mikroskopisch als einfache Hyperplasien gewertet werden konnten. Immer waren bei den Tieren zyklusgerechte Bilder in den Scheidenabstrichen zu erkennen. Waren Skarifikationen gesetzt worden, so veränderten sich die Abstriche, indem sie ein blutiges bzw. eitriges Aussehen annahmen. Von 12 Tieren wurden Präparate angefertigt. Beobachtungszeit des Versuches bis 13 Monate.

Tier Nr. 60. Teerzeit 4 Monate. Gewichtsverlust 4 g.

Haut: Überall normales Hautepithel, im subkutanen Bindegewebe leicht entzündliche Veränderungen. Kein Verdacht auf Karzinom.

Histologischer Befund der Scheide: Großes Vaginallumen mit einigen Schollen. Hochgeschichtetes normales Scheidenepithel, oberste Schichten teilweise verhornt. Skarifikation nicht nachweisbar; keine maligne Gewebsentartung.

Tier Nr, 137. Teerzeit 13 Monate. Sagittalschnitt durch die Haut. Das sonst normale Deckepithel verdickte sich an einer ziemlich abgrenzbaren Stelle zu einem breiten Epithelband. Die zu oberst liegenden Zellen waren aufgelockert. Teilweise schienen sie verhornt. Deutliche Zapfenbildung oder infiltrierendes Wachstum ins benachbarte Bindegewebe war nicht zu erkennen. Im subkutanen Gewebe war eine beachtliche Abszeßbildung auffallend, in deren Umgebung sich noch reichliche Leukozyteninfiltrationen nachweisen ließen. Ich möchte die beschriebenen Veränderungen des Epithelgewebes nicht als Karzinom ansprechen, da sich eine Bösartigkeit aus dem Wachstum nicht erkennen ließ. Auch die Bezeichnung „praecanceröse Wucherung" soll absichtlich vermieden werden.

Das histologische Bild der zum Tiere Nr. 137 gehörigen Vagina ließ nirgends den Verdacht auf maligne Gewebsneubildung aufkommen. Man sah zwei tief ins perivaginale Gewebe gehende Buchten, die auch mit Epithel ausgekleidet waren. Ihrer eigenartigen strichförmigen Begrenzung wegen deuteten sie auf ehemalige gut ausgeheilte Skarifikationen hin. Das Epithel war niedrig, im Vaginallumen lagen abgestoßene Epithelien und Detritus.

Weder auf den Hautschnitten der Tiere dieses Versuches noch auf den Präparaten der zugehörigen Vaginen konnten karzinomatöse Neubildungen erkannt werden.

A. IV. (2—3 mal wöchentlich vaginale Teerapplikation; Flüssigkeitszufuhr einer 5—10%igen wässrigen Na_2CO_3-Lösung).

Der Versuch A. IV. bot wie alle übrigen, in denen Salzlösungen Verwendung fanden, in Bezug auf Ausführung und Beobachtung manche Schwierigkeit. Bei zu hohem Prozentgehalt der Lösung verschmähten die Tiere das Futterwasser, bei zu geringem erschien es unwirksam. Von beiden Lösungen wurde schließlich eine 5—10%ige Lösung gereicht. Bei gleichzeitiger Teerpinselung waren die Na_2CO_3-Lösungen viel schädlicher — gemessen an Gewicht und Lebenszeit der Tiere — als die $CaCl_2$-Lösungen, einerlei ob es sich um kastrierte oder geschlechtsreife Tiere handelte. Die Abstrichbilder der Reihe A. IV. glichen denen der übrigen Versuche, bei denen die Teerapplikation vaginal erfolgte. Vom dritten Monat ab nahmen die Leukozyten erheblich zu, die Epithelien wurden im Vergleich zu den weißen Blutkörperchen geringer an Zahl. Der schädigenden Wirkung der Na_2CO_3-Lösung ist es zuzuschreiben, daß die Tiere rasch zu Grunde gingen. Schon Anfang Februar 1933 waren sämtliche Tiere dieses Versuches ad exitum gekommen, der am 1. August 1932 begonnen war.

Von 6 Tieren wurden Präparate angefertigt. Die Beobachtungszeit des Versuchs erstreckte sich auf 11 Monate.

Tier Nr. 101. Teerzeit 5 Monate. Gewichtsverlust 5 g.

Histologischer Befund: Das Vaginalepithel zeigte mäßige Schichtung, die Zellen waren alle kernhaltig, auch bei den randständigen waren die Kerne deutlich sichtbar. Eine Verhornung der oberflächlich liegenden Schichten konnte nicht erkannt werden. Nahe der Vulva waren durch Flachschnitt größere Epithelstreifen getroffen. Im Vaginallumen lagen einige abgestoßene Epithelien, ferner Leukozyten, Schleim und Teerpartikel. Das angrenzende Bindegewebe zeichnete sich durch mäßige Leukozyteninfiltration aus. Sehr deutlich war hier der randständige Teersaum. Kein Verdacht auf Karzinom.

Tier Nr. 106. Teerzeit 6 Monate. Gewichtsverlust 5½ g.

Histologischer Befund: In dem verhältnismäßig weiten Vaginallumen lagen Epithelien, Detritusmassen, polymorphkernige Leukozyten. Die vaginale Auskleidung bestand aus einem hochgeschichteten Plattenepithel, an dessen freiem Rande ebenfalls eine dünne

Schicht von kleinen Teergranula deutlich zu erkennen war. Die oberflächlichen Zellen waren blaß, aufgelockert und vielfach kernlos, verhornt. Die Basalzellenreihe dagegen war dicht gedrängt, ihre Kerne deutlich tiefblau gefärbt. Das Bindegewebe erschien zellreich und mit Leukozyten ziemlich infiltriert. Für eine maligne Gewebsneubildung war kein Anhaltspunkt gegeben. Auch in den restlichen Präparaten des Versuches fand man niemals einen Vaginalkrebs.

A. V. (2—3 mal wöchentliche Teerapplikation vaginal, Flüssigkeitszufuhr einer 5—10%igen $CaCl_2$-Lösung).

Dieser Versuch stellt mit seinem Ergebnis einen gewissen Gegensatz zum vorhergehenden dar. Die Unterschiede sind auf die Wirkung der $CaCl_2$-Lösung zurückzuführen, da für beide Tierreihen sonst gleiche Versuchsbedingungen gegeben waren. Die Tiere von A. V. wiesen fast keine Gewichtsschwankungen auf. Im Gegensatz zu A. IV. waren bei ihnen noch lange zyklische Abstrichbilder nachweisbar. Die Zahl der Epithelien und Leukozyten war zwar stets vermehrt, doch sah man nicht so große Mengen von weißen Blutkörperchen wie bei A. IV. Auch hatten die Tiere des Versuches A. V. eine längere Lebenszeit. So starb A. V. 3 Monate später aus als A. IV. und keins der letzten Tiere wog am 12. 5. 33 weniger als 20 g.

Von 10 Tieren konnten 8 zur Präparatanfertigung Verwendung finden. Beobachtungszeit des Versuches 10 Monate.

Tier Nr. 96. Teerzeit 5 Monate. Gewichtsverlust 2 g.

Histologischer Befund: Im relativ weiten Vaginallumen sah man außer einigen Teerpartikeln und kernhaltigen Epithelien verhältnismäßig wenig zellige Elemente. Im Introitus lagen zwei größere isolierte, nicht mit dem übrigen Gewebe in kontinuierlicher Verbindung stehende Gewebsstücke epithelialer Natur, die von einem Flachschnitt herrührten. In ihnen waren deutlich die Durchtrittsstellen der Haare zu erkennen, die auch den Schluß zuließen, daß diese Gewebspartien offenbar aus der Vulva stammten. Die Vaginalauskleidung bestand aus einem zum Bindegewebe gut abgrenzbaren und normale Grenzen besitzenden, mäßig geschichteten Epithelgewebe. Das Perivaginalgewebe wies eine nicht beträchtliche Infiltration, aber zahlreiche stark gefüllte Blutgefäße auf. Nahe der Vulva war die Infiltration, die im wesentlichen aus polymorphkernigen Leukozyten bestand, eine ausgedehntere. Es bestanden keinerlei Anhaltspunkte für ein Karzinom.

Tier Nr. 127. Teerzeit 9 Monate. Gewichtsverlust 2 g.

Histologischer Befund: Hier handelte es sich um einen Sagittalschnitt nahe der Vulva. Die Vagina hatte ein ausgebuchtetes Lumen, in dessen Mitte eine größere Anhäufung von weißen Blutkörperchen lag. Die vaginale Auskleidung bildete ein mehrschichtiges Plattenepithel, dessen obere Schichten teilweise verhornt und bandartig von den übrigen Lagen abgehoben erschienen.

Ähnliche Bilder ergaben auch die übrigen Präparate. Nirgends war eine maligne Neubildung des Vaginalgewebes zu erkennen.

B. Versuche an kastrierten Tieren.

Es wäre nun über die Versuche zu berichten, die mit kastrierten Tieren angestellt wurden. Die Tiere wurden in folgender Weise vorbereitet. Im Ätherrausch wurde auf dem Rücken der Tiere ein etwa 1 cm langer Hautschnitt angebracht. Seitlich, unterhalb der Nieren, neben der langen Rückenmuskulatur wurde das Peritoneum gefaßt und die Bauchhöhle eröffnet. Mit einer stumpfen, an der Spitze im stumpfen Winkel abgebogenen Pinzette wurde das Ovarium, das meist stark von Fett umgeben als weißes Pünktchen durch das Bauchfell schimmerte, hervorgezogen und nach vorheriger Unterbindung abgetragen. Teilweise wurde das Peritoneum mit Katgut vernäht, teilweise die Peritonealöffnung mit der darüber liegenden Haut gedeckt. Die letztere Methode war zwar schonender, aber manches Tier wies später an der Operationsstelle einen Narbenbruch auf. So konnte man später oft Tiere beobachten, die etwas unbeholfen mit einem bzw. zwei großen links und rechts am Rücken sitzenden Hökkern im Kasten einherkrochen. Es schien daher zweckmäßiger, das Bauchfell besonders zu vernähen, wobei eine Knopfnaht vollständig genügte. Mit 3—4 Ligaturen wurde die Hautwunde geschlossen, die noch mit Collodium gut bestrichen wurde. Die Tiere entfernten sich die Fäden selbst, und falls dabei die Wunde aufplatzte, wurde sie gesäubert, angefrischt und wiederum vernäht. Erst nach der 5. bis 6. Woche nach dem operativen Eingriff wurden die Tiere dem Teerversuch unterzogen, nachdem im Scheidenabstrich festgestellt worden war, daß die Kastration mit Erfolg durchgeführt worden war (niemals reines Schollenstadium, Epithelien, stärkere Schleim- und Detritusmassen).

Es erübrigt sich, noch einmal die Krankheitsbilder zu schildern, die in den lokalen Veränderungen mit denjenigen der geschlechtsreifen Serie übereinstimmen. Nur auf Unterschiede sei hingewiesen.

Die kastrierten Tiere wiesen sowohl im Anfang als auch später nicht die Unterschiede im Gewicht auf, wie sie bei geschlechtsreifen Tieren mehr oder weniger in Erscheinung traten. Die fast stets festzustellende Gewichtszunahme bei diesen Tieren ist m. E. als eine Folge der Kastration und der damit verbundenen innersekretorischen Stoffwechseländerungen aufzufassen, denn die Fütterung war dieselbe wie diejenige der geschlechtstüchtigen Tiere. Die Scheidenabstriche der vaginal geteerten Tiere änderten sich nur insofern gegenüber dem normalen Kastratensekret, als in mehr oder weniger starkem Maße Leukozyten auftraten, und Epithelien stets vermehrt waren. Erythrozyten wurden besonders bei skarifizierten Tieren gefunden.

B. I. a) (2—3 mal wöchentliche vaginale Teerung). Beobachtungszeit bis 10½ Monate. Es wurden von 12 Tieren histologische Präparate angefertigt, davon als Beispiel Tier Nr. 82 und 128.

Tier Nr. 82. Teerzeit 5 Monate, kastriert am 22. 6. 32.

Histologischer Befund: Die Vagina trug ein mäßig hochschichtiges Pflasterepithel, wie es bei nicht geteerter Kastratenscheide niemals gesehen wird. Teilweise war eine Verhornung nachweisbar. Die Epithelien hatten den Farbstoff gleichmäßig gut angenommen, sodaß der Unterschied zwischen der Basalzellenreihe und den geschichteten Zellreihen nicht so deutlich war. Im Lumen lagen Epithelien, Teergranula, Schleim, kleine Leukozyten. Perivaginal sah man die Zeichen leichter Infiltration. Keine bösartige Gewebsneubildung.

Tier Nr. 128. Teerzeit 10½ Monate, kastriert am 22. 6. 32. Gewicht am 13. 8. 32 = 24 g, am 17. 9. 32 = 26 g, am 18. 12. 32 = 34 g, am 18. 1. 33 = 36 g, am 26. 2. 33 = 39 g, am 12. 4. 33 = 34 g, am 28. 5. 33 = 33 g.

Histologischer Befund: Man sah ein äußerst niedriges Vaginalepithel (1—2 Reihen) mit normalen scharfen Grenzen, das keine Verhornung zeigte. Ein schräg von einer Vaginalfalte getroffener Gewebekomplex reichte in das relativ große Vaginallumen hinein. Das perivaginale Gewebe zeichnete sich durch großen Gefäßreichtum und mäßige Leukozyteninfiltration polymorphkerniger Natur aus. Es bestand kein Verdacht auf Krebs.

Auch in sämtlichen übrigen Präparaten dieser Versuchsreihe konnten keinerlei Anzeichen eines malignen Gewebswachstums gefunden werden.

B. I. b) (2—3 mal wöchentliche Rückenteerung. Für diesen Kontrollversuch seien als Beispiel nur 2 Präparate geschildert).

Tier Nr. 126. Das Tier wurde 6½ Monate geteert, im 5. Monat wuchs eine kleine Hautverdickung zu einer deutlich sichtbaren rundlichen Warze aus. 2½ Monate später wurde die Warze entfernt.

Der histologische Befund ergab ein Plattenepithelkarzinom, ähnlich den Befunden bei A. I. b) und A. II. b).

Tier Nr. 132. Das Tier wurde 7 Monate geteert. Es zeigte sich auf der Mitte des Rückens zunächst eine stecknadelkopfgroße Verdickung, die sich deutlich von der übrigen Haut rundlich abhob. Das Tier wurde nach dem 25. 4. nicht mehr der Teerung unterworfen, um das Wachstum des eben beschriebenen warzenähnlichen Gebildes auch ohne weitere Teerreize beobachten zu können. Am 24. 6. 32 wurde folgendes Protokoll aufgenommen:

Gewicht 26 g. Auf der Mitte des Rückens, zeigt sich ein linsengroßer Tumor von harter Konsistenz, der leicht blutet. Die Oberfläche ist etwas zerklüftet, rechts von dem Tumor sieht man eine große verschorfte Wunde. Nach vorne zu finden sich mehrere kleine papillomatöse Gebilde.

Histologischer Befund: Plattenepithelkarzinom.

B. II. a) (2—3 mal wöchentliche Teerung vaginal, alle 4—5 Wochen Skarifikation vaginal).

9 Tiere konnten histologisch untersucht werden. Die Beobachtungszeit erstreckte sich auf 6 Monate. Auf den mikroskopischen Schnitten war nirgends ein Zeichen maligner Neubildung zu erkennen.

B. II. b) (2—3 mal wöchentliche Rückenteerung, alle 4—5 Wochen Skarifikation der Rückenhaut).

Ähnlich dem Versuch B. I. b) (ohne Skarifikation) konnten auch bei diesem Kontrollversuch Plattenepithelkarzinome nachgewiesen werden.

B. III. (2—3 mal wöchentliche Teerung auf dem Rücken an stets verschiedenen Stellen, alle 4—5 Wochen Skarifikation vaginal).

Auf den Hautschnitten sah man vereinzelt leichte Hyperplasien, ohne daß aber ein malignes Wachstum zu erkennen war. Nirgends konnte auch in den mikroskopischen Präparaten der Vaginen ein Krebs diagnostiziert werden.

Von 9 Tieren wurden histologische Präparate angefertigt. Die Beobachtungszeit erstreckte sich auf 10 Monate.

B. IV. (2—3 mal wöchentliche vaginale Teerung, Flüssigkeitszufuhr einer 5—10%igen Na_2CO_2-Lösung).

Hier sei die Krankengeschichte eines Tieres geschildert, das die folgende Abbildung darstellt.

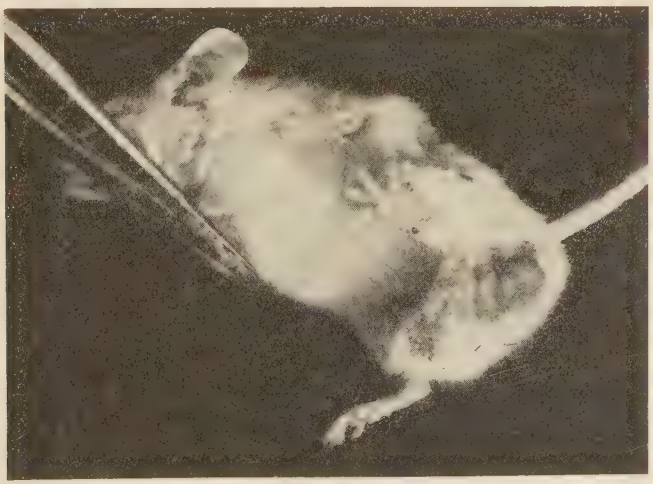

Tier Nr. 103

Das Tier Nr. 103 wurde am 21. 6. 1932 kastriert. Am 21. 7. hatte es die erste vaginale Teerapplikation erfahren. Am 3. 2. 33 ging das Tier zu Grunde. Der letzte Abstrich, der 2 Tage vor dem Exitus angefertigt wurde, hatte folgenden Befund: Sehr viel Leukozyten,

wenig Epithelien, Detritus. Auf dem Bilde sieht man wie die rechte Hinterseite des Tieres durch einen Tumor stark vorgewölbt ist, die Vulva ist verzogen, die Vagina nicht mehr sondierbar.

Bei der Sektion ergoß sich aus dem Tumor graugelber Eiter. Metastasen wurden nicht nachgewiesen. Die histologische Untersuchung des Tumorgewebes ergab, daß es sich um ein Karzinom handelte, das innerlich zerfallen war. Die Nekrose war an dem Fehlen bzw. an dem Zerfall der Zellkerne deutlich erkennbar. Das Bindegewebe war völlig zurückgedrängt. Das Tumorgewebe zeigte an gewissen Stellen Ähnlichkeit mit einem Adenokarzinom. Krebszellnester, wie sie beim Cancroid entstehen, fanden sich nicht. Die Vagina trug ein allseitig gut erkennbares niedrig geschichtetes Epithel. Das Lumen war durch den Tumor stark verengt. Die normale Epithelauskleidung einerseits, die Eigenart des Tumorgewebes andererseits, ließen den Schluß zu, daß die maligne Neubildung nicht von der Scheide bzw. von der Vulva ausging. Vielmehr schien das Karzinom vom Rektum aus seinen Ausgang genommen zu haben. Ein Scheidenkrebs würde immer, wenn ich vom Menschen auf das Tier schließen darf, typischen Plattenepithelcharakter haben, der in vorliegendem Falle nicht deutlich zum Ausdruck kam.

Diesbezüglich schreibt:

O. Hoehne: Entsprechend der epithelialen Matrix handelt es sich natürlich bei den primären Vaginalkarzinomen gewöhnlich um typische Plattenepithelkrebse.

Gebhardt: Stets läßt sich mit Leichtigkeit konstatieren, daß die Neubildung (des Scheidenkrebses) vom Plattenepithel ihren Ausgang nimmt.

Henke: Die primären (Vaginal-) Karzinome gehen natürlich von der plattenepitheltragenden Schleimhaut aus und haben die Eigentümlichkeiten des Cancroids ..... Wenn histologisch eine andere Krebsform als das Cancroid gefunden wird, so muß immer an eine Metastase gedacht werden, die am häufigsten vom Uterus oder vom Rektum sich herleitet.

Auf den übrigen Präparaten dieses Versuches bot sich kein Anhaltspunkt für den Verdacht einer malignen Plattenepithelgewebsneubildung.

B. V. (2—3 mal wöchentliche vaginale Teerapplikation, 5 bis 10%ige $CaCl_2$-Lösung als Flüssigkeitszufuhr).

Auf keinem von sämtlichen Präparaten (7) war ein für Karzinom verdächtiges Gewebe zu erkennen.

VI. Zusammenstellung der Versuchsergebnisse.

1. Bei den angegebenen Versuchsbedingungen war es nicht möglich, ein primäres Teerkarzinom der Mäusevagina zu erzeugen.

2. Die Kastration war ohne Einfluß auf die Krebsbildung.

a) Die hautgeteerten Tiere der Kontrollversuche beider Gruppen (A und B) erkrankten an Krebs. Die vaginal behandelten Tiere, sowohl die geschlechtsreifen wie auch die kastrierten, beantworteten den chronischen Teerreiz nicht mit malignen Neubildungen.

b) Die Proliferationsfähigkeit des Vaginalepithels konnte nicht für einen entscheidenden Hemmungsgrund für die Krebsbildung angesehen werden, denn ihre Beseitigung durch Entfernung der Ovarien hatte keine krebsige Gewebsentartung zur Folge.

3. Den Skarifikationen war ein gewisser krebsbegünstigender Effekt bei Tieren auf der äußeren Haut zuzuerkennen.

4. Na_2CO_3-Lösungen hatten eine schädigendere Wirkung auf den tierischen Organismus als $CaCl_2$-Lösungen. Doch war auch mit ihnen in Verbindung mit der vaginalen Teerapplikation ein primärer Vaginalkrebs nicht zu erzielen.

VII. Kritische Betrachtung.

Da durch die Kontrollversuche bewiesen wurde, daß der verwendete Teer krebsbildend wirkt, die vaginal geteerten Tiere mit und ohne Ausschaltung der Proliferationsfähigkeit des Vaginalepithels aber nicht an Krebs erkrankten, so müssen die Gründe für solches Verhalten der Scheidenepithelien immer wieder in den eingangs dargelegten anatomischen und physiologischen Verhältnissen zu finden sein. Als Erklärungen können angeführt werden:

1. Die Enge des Vaginalschlauches gestattet im Vergleich zur äußeren Haut nur minimale Mengen Teer zu applizieren. Die allgemeinen und lokalen Schädigungen sind dementsprechend gering.

2. Im Falle, daß die krebsbildende Eigenschaft des Teers an seine alkalische Reaktion gebunden ist, ist das meist sauere Scheidensekret, das zum mindesten eine randständige Neutralisation des Teers herbeiführen kann, auch als Hemmungsgrund der Krebsbildung anzusehen.

3. Die wesentlichste Eigenschaft der Mäusevagina, die für die Beeinträchtigung bzw. die Verhinderung von primärem Teerkrebs ausschlaggebend ist, ist in der vorzüglichen Regenerationsfähigkeit des Vaginalepithels zu erkennen.

Die Mäusevagina ist also ein Organ, das wie z. B. die Milz nicht zur Krebsbildung neigt. Damit stimme ich der Virchow'schen Theorie zu, die von einer Organdisposition handelt. Eine bekannte Tatsache ist es, daß bestimmte gleichartige Gewebe in verschiedenen Organen und Organsystemen auf die gleiche Schädigung in verschiedener Weise reagieren. Ein gutes Beispiel stellt hierzu der Anilinkrebs dar, der nur die abführenden Harnwege befällt, besonders die Hinterwand der Blase, während eingeatmete Anilindämpfe doch den ganzen Körper passieren. Der Schornsteinfegerkrebs lokalisiert sich fast ausschließlich am Skrotum. So zeigt der bei den Versuchstieren

verwendete Steinkohlenteer eine elektive Wirkung auf Epithelien. Das Plattenepithel der äußeren Haut beantwortet den chronischen Teerreiz mit Krebsbildung, während das Vaginalepithel keine krebsige Entartung erkennen läßt.

Wenn auch immer wieder mit Recht darauf hingewiesen wird, daß bei malignen Neubildungen stets allgemeine Störungen zugrunde liegen, so schließt diese durch Experiment und wissenschaftliche Forschung gemachte Feststellung nicht das Vorhandensein einer Organ- und Gewebsdisposition aus. Daß diese Disposition erworben werden kann, ist ja das wesentlichste Ergebnis der experimentellen Teerkrebsforschung.

Als Maßstab für die Widerstandsfähigkeit eines Gewebes bzw. für seine Disposition zur Krebsbildung kann seine Regenerationsfähigkeit gelten. Wird sie durch äußere (meist lokale) oder innere (meist allgemeine) Ursachen beeinträchtigt, vielleicht vollständig vernichtet, „so entgleist" — um mit Fischer-Wasels zu sprechen — „der Regenerationsvorgang zur Bildung einer Geschwulstkeimanlage". Voraussetzung ist natürlich, daß die Möglichkeit einer Regeneration gegeben ist. Immer wird in demjenigen Gewebe die erste Krebsbildung auftreten, das bei höchster Organdisposition die erste Regenerationsmöglichkeit hat.

Sollte experimentell in der Mäusevagina eine Krebsbildung auf irgend eine Weise möglich sein, so wird jedoch der Prozentsatz von primären Scheidenkrebsen gegenüber malignen epithelialen Neubildungen in anderen Gewebe stets außerordentlich gering sein.

SCHRIFTTUM.

1) Jamagiwa und Ischikawa: Virchow's Arch. path. Anat. u. Physiol. Bd. 132, S. 235 (1921).
2) Lewin: Die Ätiologie der bösartigen Geschwülste S. 38 (1928).
3) Lubarsch: Klin. Wschr. Nr. 22, S. 1082 (1922).
4) Babes, A. et Serbanes: Ref. Z. f. Krebsforsch. Bd. 28, S. 78 (1929).
5) Ischikawa und Baum: Bull. Assoc. franc. Etude canc. Bd. 8, H. 2, S. 107.
6) Lewin: Die Ätiologie der bösartigen Geschwülste S. 47 (1928).
7) Jamagiwa, Suzuki, Mirajama: Mitteilungen aus d. Med. Fak. d. Kais. Univ. Tokio Bd. 25, S. 189 (1920).
8) Seedorf: zit n. Teutschländer, Z. f. Krebsforsch. Bd. 23, S. 173 (1926).
9) Brankadi: zit. nach 6) S. 45.
10) Bonne: Zbl. f. Krebsforsch. Bd. 25, S. 1.
11) Bloch und Dreifuss: Schweiz. med. Wschr. Nr. 45, S. 1033 (1921).
12) Bonne und Stoel: zit. nach 6), S. 46.
13) Murphi und Sturm: zit. nach 6), S. 46.
14) Kimura: zit. nach 6), S. 46.
15) Kazana: zit. nach 6), S. 46.
16) Polettini: zit. nach 6), S. 46.
17) Maisin und Picard: zit. nach 6), S. 47.
18) Bettazzi, Gino: Ref. f. Krebsforsch. Bd. 39, S. 89 (1933).
19) Teutschländer: D. m. Wschr. Bd. 50, Nr. 21, S. 1051 (1924).
20) Fels: Z. f. Geburtsh. u. Gynäkologie Bd. 100, S. 84 (1931).
21) Badile, P. L., Maurici, E.: Ref. f. Krebsforsch. Bd. 35, S. 62 (1932).
22) Cioli, R.: Z. f. Krebsforsch. Bd. 33, S. 57 (1929).
23) Spirito, Franzesko: Ref. Z. f. Krebsforsch. Bd. 33, S. 5 (1929).
24) Kasabona, E.: Ref. Z. f. Krebsforsch. Bd. 35, S. 178 (1931).
25) Orru, Michele: Ref. Z. f. Krebsforsch. Bd. 27, S. 58 (1932).
26) Fusco, Givanni: Ref. Z. f. Krebsforsch. Bd. 38, S. 38 (1933).
27) Zondek: Z. f. Geburtsh. u. Gynäkologie Bd. 90, S. 372.
28) Loewe: Z. f. Geburtsh. u. Gynäkologie Bd. 90, S. 382.
29) Beatson: Brit. gyn. journ. Bd. 13, S. 23 (1887).
30) Jäger: Z. f. Krebsforsch. Bd. 9, S. 233 (1910).
31) Korentschewsky: Ref. Zbl. f. allgem. Path. u. path. Anat. (1914).
32) Goldzieher und Rosenthal: Z. f. Krebsforsch. Bd. 13, S. 321 (1913).
33) Hilario: J. of. med. research Bd. 22, S. 158 (1915); ref. Lewin: Die Ätiologie der bösartigen Geschwülste S. 126 (1928).
34) Fusco, Giovanni: ebenda, S. 26.
35) Murphi und Sturm: J. of exp. Med. Bd. 42, S. 155. Ref. Lewin: Die Ätiologie der bösartigen Geschwülste S. 127 (1928).
36) Loeb: Americ. journ. of the med. sciences Bd. 159, Nr. 6; Ref. Lewin: Die Ätiologie der bösartigen Geschwülste S. 128 (1928).
37) Kyrle: 88. Vers. deutsch. Naturforsch. Innsbruck (1924).
38) Murray, William: Ref. Z. f. Krebsforsch. Bd. 96, S. 78 (1928).
39) Parodi, Umberto: Ref. Z. f. Krebsforsch. Bd. 26, S. 29 (1928).
40) Asada: Mitt. a. d. med. Fak. d. Kais. Univ. Kynohu, Fukuoka Bd. 8, H. 1, S. 155; ref. Lewin: Die Ätiologie der bösartigen Geschwülste S. 127 (1928).
41) Sweet, Corson-White und Saxon: Ref. Lewin: Die Ätiologie der bösartigen Geschwülste S. 127 (1928).
42) Baville und Mauricio: Atti Soc. med. cgir. Padova, ecç. 8, 277—299 (1931).
43) Fels: Z. f. Geburtsh. u. Gyn. Bd. 100, S. 74 (1931).
44) Deelman: Z. f. Krebsforsch. Bd. 21, S. 220 (1924).
45) Fischer-Wasels: Vererbung u. Krebsforschung S. 34 (1931).

46) Moraczewska: Arch. f. Klin. Med. Bd. 33 (1897).
47) Fischer-Wasels: Krebsforschung und Vererbung S. 41 (1931).
48) Gollwitzer-Meyer: Klin. biochem. Z. Bd. 151 (1924), Bd. 160, S. 433 (1925).
49) Eigner und Szarnhecki: Ref. Z. f. Krebsforsch. Bd. 33, S. 301 (1930).
50) Secher: Z. f. Krebsforsch. Bd. 16, S. 92 (1920).
51) Poulsson: Lehrb. d. Pharmakologie, S. 248, 249 (1928).
52) Deelman: Z. f. Krebsforsch. Bd. 18, S. 283 (1922).
53) Hinze: Das Gas- und Wasserfach (Schillings Journal) H. 42, S. 1033 (1927).
54) Bueb: Das Gas- und Wasserfach (Schillings Journal) Jahrgang 1905, S. 835.
55) Höhne: Z. f. Geburtsh. u. Gyn. Bd. 67, S. 50.
56) Gebhard: Z. f. Geburtsh. u. Gyn. Bd. 67, S. 545.
57) Henke: Z. f. Geburtsh. u. Gyn. Bd. 67, S. 283.

Herrn Geheimrat Prof. Dr. E. Kehrer in Marburg danke ich für die freundliche Überlassung des Themas. Ebenso ist es mir eine angenehme Pflicht, Herrn Prof. Dr. H. O. Neumann meinen herzlichsten Dank auszusprechen für mannigfache Beratung bei der Ausführung der Versuche.

LEBENSLAUF.

Am 21. VII. 1908 wurde ich als Sohn des Lehrers Ph. Schneider und seiner Ehefrau Elisabeth geb. Aßmann in Engelbach, Krs. Biedenkopf geboren. Nach dem Besuch der Volksschule in Battenfeld (Eder), wo meine Eltern heute noch wohnen, besuchte ich die höhere Privatschule in Frankenberg (Eder). 1922 wurde ich Realgymnasiast in Marburg und legte hier 1928 die Reifeprüfung ab. Das Medizinstudium begann ich in Marburg. Im 7. Semester studierte ich in Kiel. Alle übrige Studienzeit habe ich an der Philipps-Universität verbracht. Das Physikum bestand ich nach dem 5. vorklinischen, das medizinische Staatsexamen nach dem 6. klinischen Semester.

Seit Februar d. Js. bin ich als Medizinalpraktikant am Kurkrankenhaus Helenenheim in Bad-Wildungen. — Ich beabsichtige später die Tätigkeit eines praktischen Arztes aufzunehmen.

Meine akademischen Lehrer waren:

In Marburg: Prof. Alverdes, Prof. v. Auwers, Prof. Baur, Prof. Claußen, Prof. Dittler, Prof. Eimer, Prof. Freudenberg, Prof. Göppert, Geh.-Rat Prof. Grüneisen, Prof. Grüter, Geh.-Rat Prof. Hildebrand, Prof. Jakobshagen, Geh.-Rat Prof. E. Kehrer, Prof. Klapp, Prof. Klewitz, Prof. Kretschmer, Prof. Kutscher, Prof. Meerwein, Prof. Naujoks, Prof. Nauck, Prof. Neumann, Prof. Pfannenstiel, Prof. Ruete, Prof. Schwenkenbecher, Prof. Uffenorde, Prof. Versé, Prof. Wiedhopf.

In Kiel: Prof. Anschütz, Prof. Göbel, Prof. Jores, Prof. Külz, Prof. Schellong, Prof. Schittenhelm, Prof. Schulz.